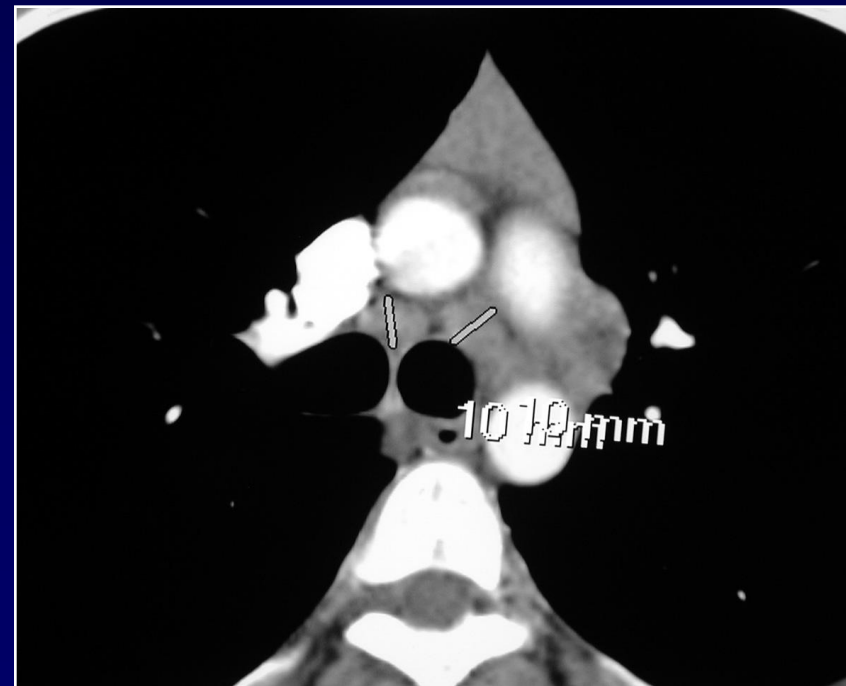
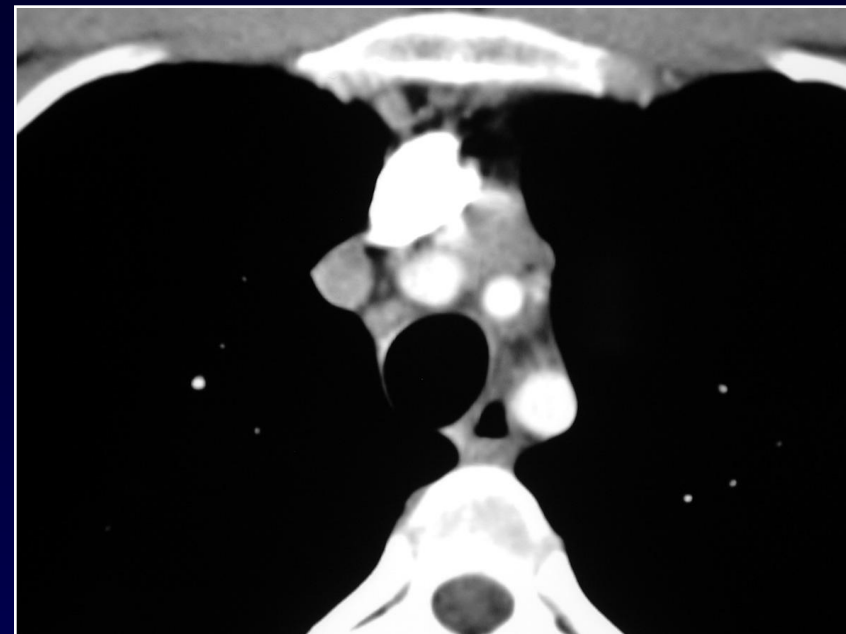
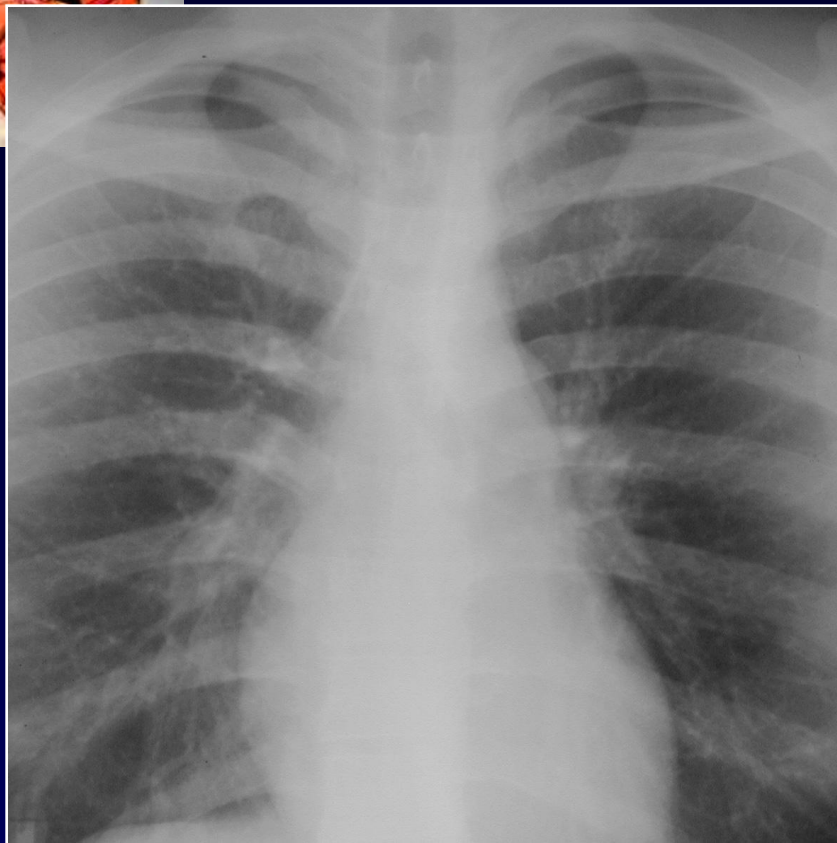
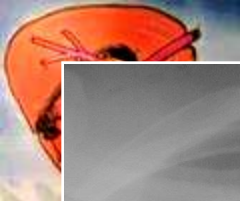




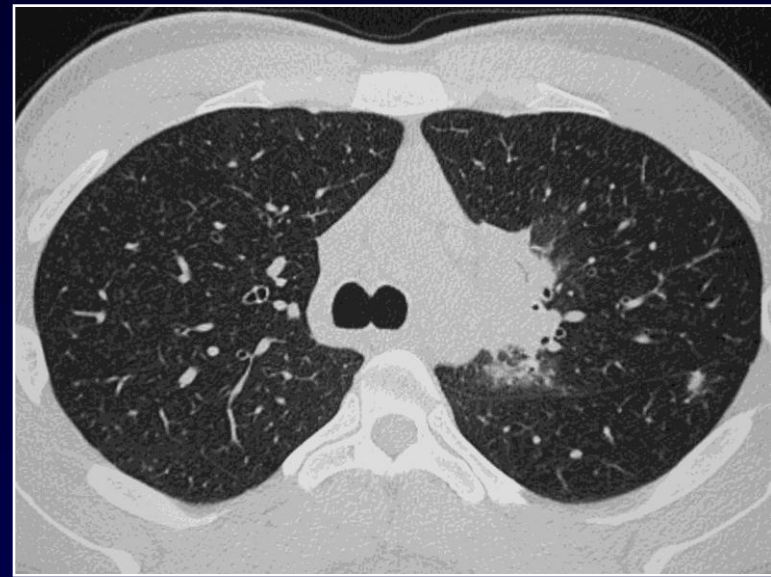
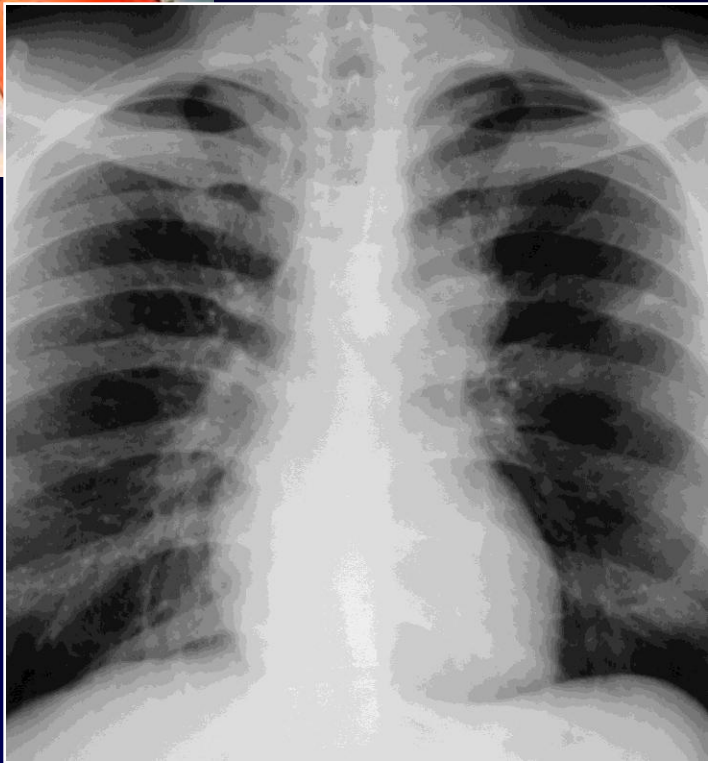
J GIRON

Homme de 26 ans

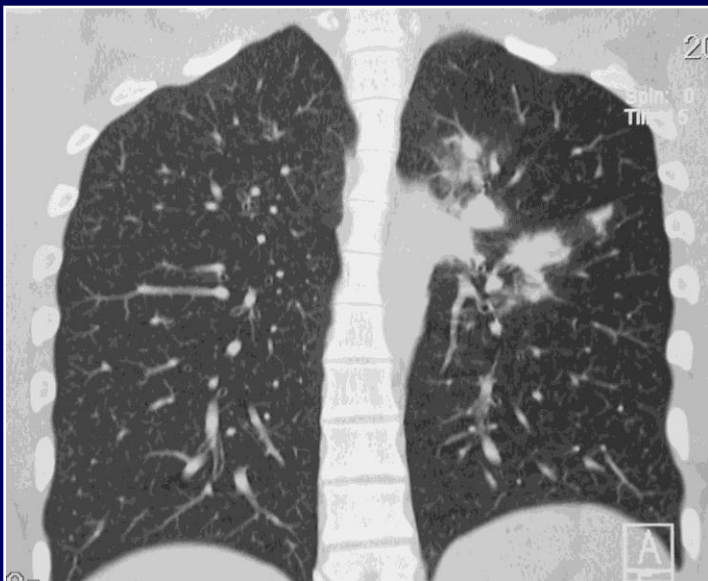Tuberculose familiale sous traitement antituberculeux



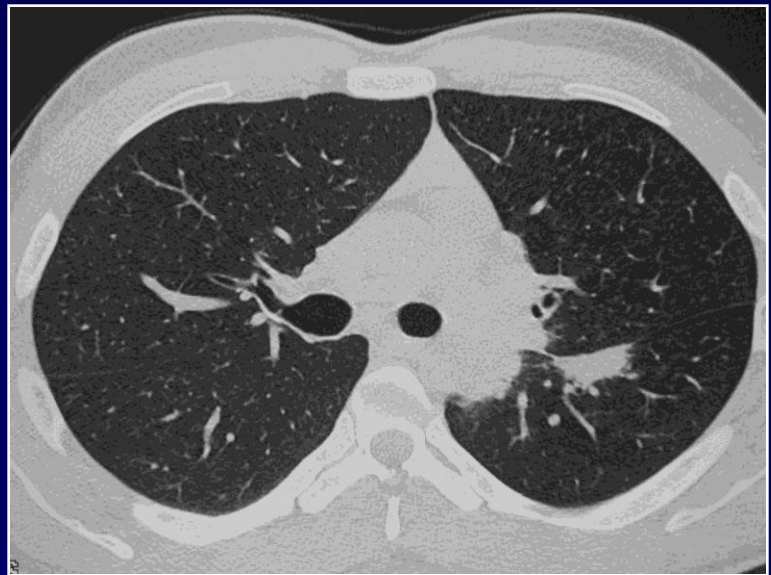
**radiographique thoracique
et TDM en début de
traitement**

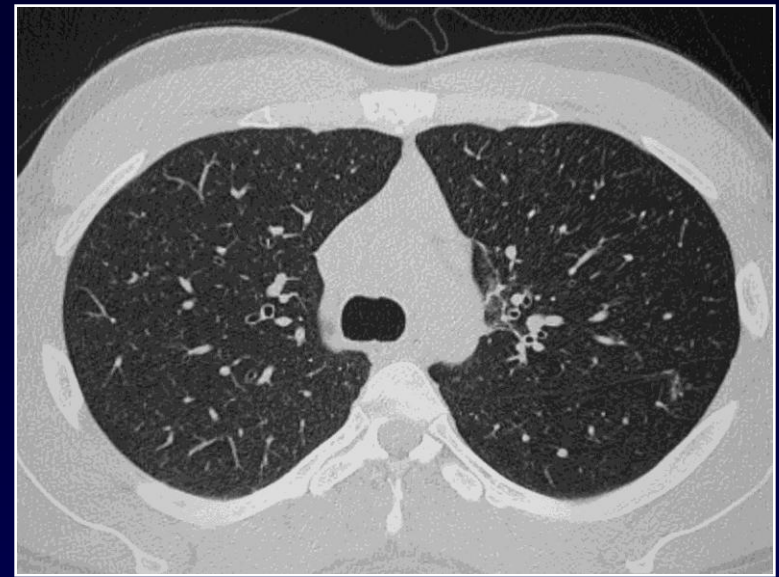
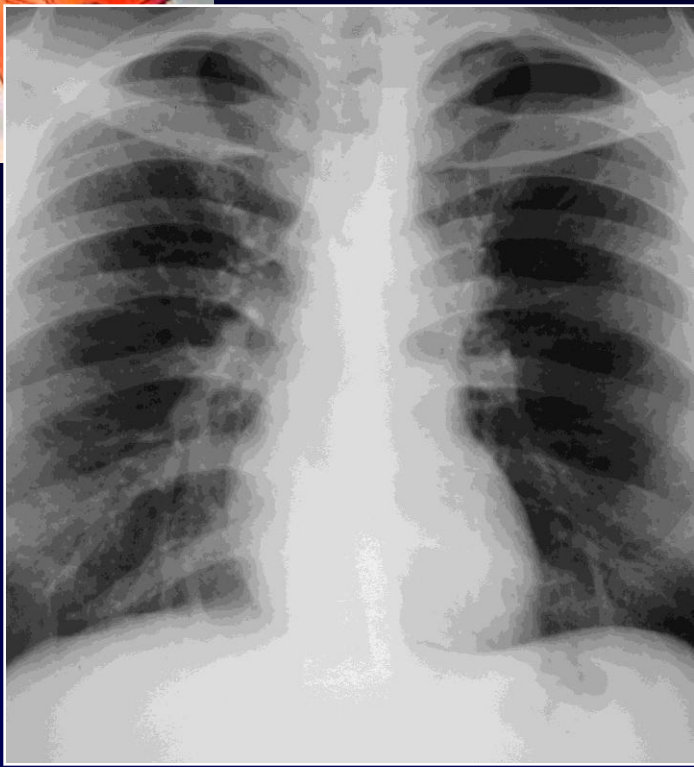


Contrôle radiographique et TDM après 6 mois de traitement antituberculeux

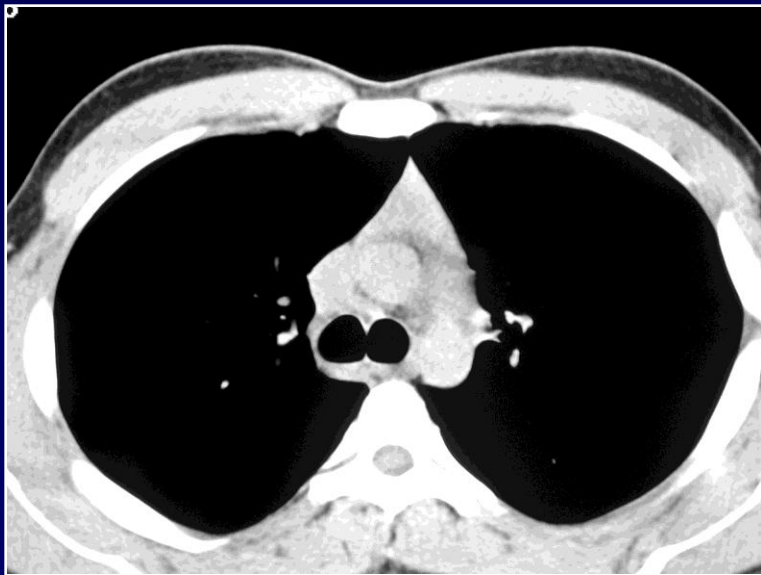


Comparez avec les éléments de départ..

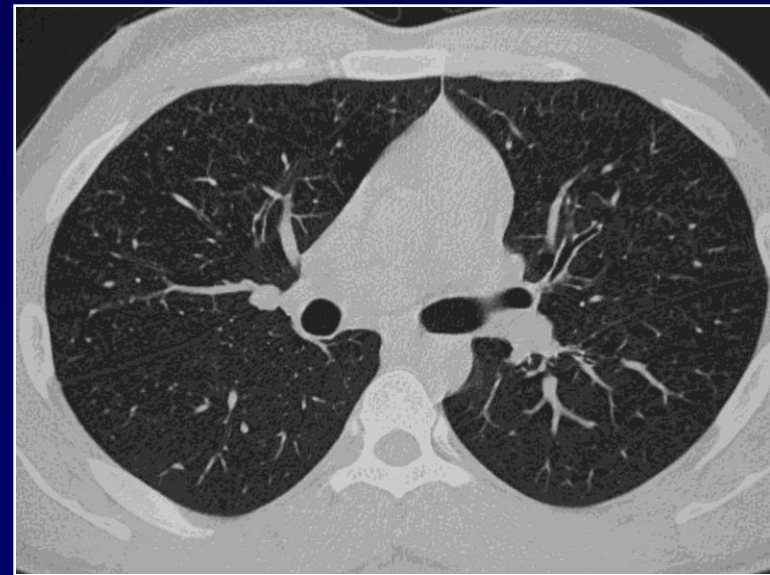


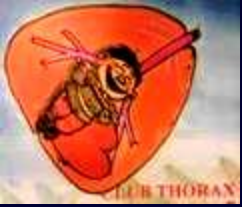

Contrôle après 9 mois de traitement



**Comparez
avec les
éléments du
contrôle à 6
mois...**





Tuberculose pulmonaire et ganglionnaire médiastinale

Patient non bacillifère au départ

aggravation des lésions sous traitement avec patient qui devient alors bacillifère

Amélioration secondaire des lésions

L'aggravation des lésions en début de traitement n'est pas synonyme de résistance aux antibiotiques utilisés.